

*Д. Д. Шкарупа, Е. С. Шпиленя, Н. Д. Кубин*

## **ЭВОЛЮЦИЯ ТЕХНОЛОГИЙ ПРИМЕНЕНИЯ СИНТЕТИЧЕСКИХ МАТЕРИАЛОВ В РЕКОНСТРУКЦИИ МЯГКИХ ТКАНЕЙ: ОТ ГЕРНИОПЛАСТИКИ К ХИРУРГИИ ТАЗОВОГО ПРОЛАПСА**

Пролапс тазовых органов (ПТО) и стрессовое недержание мочи (СНМ) относятся к наиболее часто встречающимся заболеваниям у женщин средней и старшей возрастной группы. По данным Л. В. Адамян и В. И. Кулакова (2000), в России проявления ПТО наблюдаются у 15–30% женского населения, а у женщин старше 50 лет частота пролапса возрастает до 40% [1, 2]. Среди женщин пожилого и старческого возраста частота пролапса гениталий достигает 50–60% и, как правило, сочетается с различными урогенитальными нарушениями, возрастающими до 80% в постменопаузе на фоне эстрогенного дефицита. По данным Д. Ю. Пушкаря (1996), симптомы СНМ наблюдаются у 38,6% женщин в Российской Федерации [3].

На сегодняшний день стандартом лечения больных с ПТО и СНМ являются реконструктивные операции с использованием синтетических имплантатов, основная цель которых состоит в восстановлении удерживающего аппарата тазового дна. В США ежегодно выполняется более 200 тыс. операций по поводу пролапса тазовых органов и недержания мочи, причем эта цифра имеет тенденцию к неуклонному росту [4]. При этом полная стоимость лечения таких пациенток, включая немедицинские расходы, ежегодно составляет более 1,5 млрд долларов [5]. В то же время одной из самых серьезных нерешенных проблем является высокая частота послеоперационных рецидивов. По данным А. Olsen с соавт. (1997) и А. Clark с соавторами (2003), анализировавших базу данных госпиталя Kaiser Permanente (США), частота рецидивов составила около 30%, при этом 13% женщин были повторно прооперированы в течение 71 месяца [6, 7].

Все это подтверждает актуальность проблемы и необходимость совершенствования способов лечения пролапса тазовых органов и стрессового недержания мочи, что невозможно без знания анатомических основ и истории развития реконструктивной хирургии тазового дна.

**Анатомические основы реконструктивной хирургии тазового дна.** Тазовое дно представляет собой трехмерную мышечно-соединительнотканную структуру, закрывающую выход из малого таза. Основная функция тазового дна как нижней стенки брюшной полости — адекватное противодействие изменяющемуся внутрибрюшному давлению. При этом сохраняются правильные анатомические взаимоотношения между органами малого таза и создаются условия для удержания содержимого мочевого пузыря и прямой кишки. Активное противодействие интраабдоминальному давлению осуществляют преимущественно мышца, поднимающая задний проход, и глубокая

---

*Шкарупа Дмитрий Дмитриевич* — канд. мед. наук, начальник урологического отделения ФГУ «Национальный медико-хирургический центр им. Н.И. Пирогова»

*Шпиленя Евгений Семенович* — д-р мед. наук, профессор, Северо-Западный университет им. И.И. Мечникова

*Кубин Никита Дмитриевич* — старший лаборант, Северо-Западный университет им. И.И. Мечникова

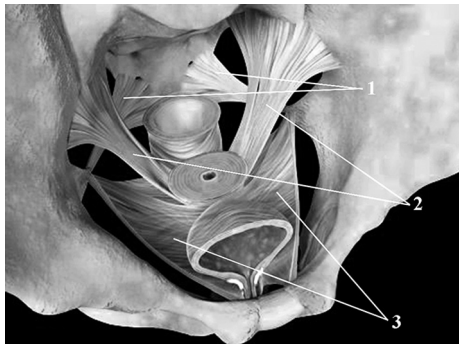


Рис. 1. Фасции тазового дна:  
1 — сакро-спинальные связки, 2 — крестцово-маточные связки, 3 — лобково-шеечная фасция.

поперечная мышца промежности. Пассивное — соединительнотканые структуры (внутритазовая фасция, листки фасции глубокой поперечной мышцы промежности). Здесь необходимы два важных уточнения. Первое — практически все «связки» тазового дна не являются связками в классическом понимании. Они представляют собой условно выделенные отделы фасций (например, крестцово-маточные и кардинальные связки — это, соответственно, задние и боковые отделы внутритазовой фасции). Второе — фасции тазового дна отличаются необычно высоким содержанием гладкомышечных элементов, что позволяет им сокращаться в до-

вольно значительных пределах, создавая «тонус» тазового дна (рис. 1).

Дно и шейка мочевого пузыря лежат на лобково-шеечной фасции. Последняя, подобно гамаку, растянута между сухожильными дугами тазовой фасции, интимно соединенными, в свою очередь, с передними отделами *m. levator ani*. В своем среднем отделе уретра проходит через урогенитальную диафрагму, основным морфологическим субстратом которой является глубокая поперечная мышца промежности. *M. transversus perinei profundus* является сложной объемной структурой, большая часть мышечных пучков которой охватывает среднюю уретру спереди и с боков, поэтому мышцу часто называют «horse-shoe striated muscle» (англ. подковообразная мышца). Сзади средний отдел мочеиспускательного канала поддерживает преимущественно фасциальный аппарат урогенитальной диафрагмы. Таким образом, средний отдел уретры в норме прочно фиксирован мышечно-соединительноткаными образованиями урогенитальной диафрагмы. Удержание мочи, кала и сохранение правильной анатомии малого таза достигаются при равнодействии трех разнонаправленных сил в тазовом дне. В переднем направлении действуют передние отделы леватора, в заднем — задние, в нижнем — продольная мышца прямой кишки. В соответствии с данной концепцией подобное равнодействие возможно лишь при адекватном функционировании фиксирующего аппарата тазового дна.

Пролапс тазовых органов, недержание мочи при напряжении имеют схожий этиопатогенез с грыжами живота. Во всех случаях патологический процесс является следствием формирования дефектов соединительнотканых структур: эндопельвикальной и эндоабдоминальной фасций, а также наружной фасции глубокой поперечной мышцы промежности — мембраны промежности [8–10]. Прямым следствием вышесказанного является тот факт, что и методы лечения указанных заболеваний исторически развивались по схожему сценарию. Однако хирургия грыж на всех исторических этапах значительно опережала подходы к лечению расстройств тазового дна, вследствие чего урогинекологи традиционно черпали «вдохновение», изучая достижения общей хирургии.

**История развития реконструктивной хирургии мягких тканей.** Историю хирургического лечения дефектов тазового дна и грыж живота можно условно разделить на несколько этапов, ознаменовавших принципиальные изменения в хирургических под-

ходах. Первые подробные описания грыж живота были сделаны Гиппократом и Цельсием около 400 года до н. э. При этом не было никакого понимания патогенеза заболевания, как следствие, не развивались и методики лечения. В последующие 2000 лет (до эпохи Возрождения) ситуация никак не менялась. Пропалс тазовых органов, в частности, лечили подвешиванием женщин вниз головой или ношением во влагалище половины граната в качестве пессария [11].

Этап «зарождения герниологии» начался в XVI в. с началом Ренессанса. В основе хирургических подходов того периода к лечению паховых грыж лежало лигирование грыжевого мешка и рассечение и/или прижигание апоневроза наружной косой мышцы живота. Подобная методика была описана, в частности, балканским хирургом К. Stromaguy в 1559 г. Нетрудно догадаться, что результаты подобных операций были плачевными [12].

В 70-х годах XIX в. V. Cherny описал так называемую «пликационную методику» лечения паховых грыж, заключающуюся в наложении гофрирующих швов на апоневроз наружной косой мышцы живота. Подобный подход был с энтузиазмом воспринят современниками. Однако высокая частота рецидивов (до 90%) и смертность от септических осложнений (до 7%) заставила хирургов спустя десятилетие отказаться от подобного подхода [12]. Параллельно «отец американской гинекологии» J. Marion Sims предложил использовать пликационную технологию в лечении цистоцеле и ректоцеле [11]. Данный подход к лечению пролапса тазовых органов приобрел высокую популярность в начале XX в. и используется во многих гинекологических стационарах по сей день.

Между тем, еще в 1804 г. А. Соорег высказал предположение, что образование паховой грыжи является следствием разрыва поперечной фасции. Этот же автор указал на две основные локализации дефекта: собственно поперечная фасция и место ее прикрепления к тазовым костям (Куперовская связка). По мнению автора, указанные дефекты разрушали заднюю стенку пахового канала и приводили к образованию грыжи [12]. Здесь можно провести прямую аналогию с тазовым пролапсом, образование которого является следствием либо образования дефектов в переднем или заднем отделе эндопельвикальной фасции, либо отрыва фасций от стенок таза — сухожильных дуг [13, 14]. К сожалению, современники А. Соорег не смогли на практике применить результаты его исследований, так как невысокий уровень развития хирургии и, тем более, анестезиологии превращал любое проникновение в паховый канал в трагедию.

Рождение герниохирургии произошло в 1887 г., когда G. Bassini описал методику лечения паховых грыж, заключающуюся в прецизионной реконструкции поперечной фасции. С этого момента началась эпоха «осознанного» лечения грыж, что значительно повысило эффективность лечения. Эпоха так называемой «натяжной герниопластики» продлилась около 100 лет (с 1887 г. до середины 80-х годов XX в.). За это время было предложено около 70 модификаций операции Бассини, эффективность некоторых из которых в специализированных клиниках достигала 90% [15].

В начале XX в. в хирургии тазового дна также произошли значимые открытия. G. White в 1909 г. сформулировал концепцию, согласно которой тазовый пролапс является следствием отрыва эндопельвикальной фасции от сухожильных дуг [16]. Он предложил и методику прецизионной реконструкции дефектов, которая сегодня называется «паравагинальной реконструкцией эндопельвикальной фасции». Подобное открытие опережало время и, к сожалению, не было принято на вооружение на эта-

пе, когда отсутствовали антибиотики и возможность при необходимости переливать пациенту кровь. Гораздо больший энтузиазм вызвали прагматичные работы Н. Kelly (1913), который систематизировал и усовершенствовал пликационную технику лечения опущения стенок влагалища и недержания мочи [17]. Подобный подход в большинстве случаев можно назвать паллиативным, но он широко используется в лечении цистоцеле и ректоцеле, а нередко и недержания мочи, и по сей день.

В 1976 г. С. Richardson вновь обратился к концепции прецизионной реконструкции дефектов тазового дна, в значительной степени ее дополнив [18]. В 1981 г. этот же автор опубликовал результаты успешной серии операций по паравагинальной реконструкции лобково-шеечной фасции при цистоцеле [19]. По степени значимости для развития урогинекологии работы С. Richardson можно смело приравнять к исследованиям G. Bassini.

Современная эра хирургического лечения грыж живота началась в 1984 г., когда I. Lichtenstein и P. Amid сформулировали концепцию «ненатяжной герниопластики» с применением синтетического сетчатого эндопротеза [20]. Справедливости ради надо отметить, что нейлоновая ткань использовалась для лечения рецидивных грыж еще со времен Второй мировой войны [21]. А полиэфирная сетка Mersilene начала использоваться в герниохирургии с 60–70 годов XX в. [22]. Но именно Lichtenstein начал широко использовать сетчатые эндопротезы из монофиламентного полипропилена и предложил подобный подход в качестве операции первой линии даже для лечения «стандартных» паховых грыж. Подобный подход, благодаря простоте, воспроизводимости, высокой эффективности и отличным функциональным результатам стремительно обрел популярность. «Ненатяжная герниопластика» позволила снизить частоту рецидивов в несколько раз (до 5–10%), значительно сократила время пребывания больных в стационаре и продолжительность реабилитации. Практически без изменений методика Lichtenstein используется и в современной хирургии паховых грыж. Лечение грыж других локализаций (в том числе с применением лапароскопии) также в большинстве случаев выполняется с применением сетчатых эндопротезов [23, 24].

Революционные изменения, случившиеся в хирургическом лечении грыж живота, проникли в урогинекологию только спустя десятилетие.

Основы современной реконструктивной урогинекологии были заложены P. Petros и U. Ulmsten в 1990 г. [25]. Авторами была предложена так называемая «интегрированная теория удержания мочи», которая упорядочивала все накопленные знания об анатомии и функции мышечно-фасциального аппарата тазового дна и определяла структуры, «ответственные» за возникновение той или иной патологии.

Следующим шагом была разработка теми же авторами инновационной методики лечения недержания мочи при напряжении. Суть операции заключалась в расположении под средней уретрой и в позадилонном пространстве синтетической нерассасывающейся лигатуры с помощью инструмента IVS-Tunneller. Лигатура оставалась в тканях на период, достаточный для формирования вокруг нее соединительнотканной «нео-связки», а затем удалялась влагалищным доступом. В результате достигался эффект протезирования поврежденных структур урогенитальной диафрагмы и поддержка среднего отдела уретры. Очевидно, что описанный подход не мог обеспечить долгосрочного клинического результата, так как рубцовая ткань формировалась именно вокруг инородного тела (лигатуры) и после удаления последней подвергалась дезорганизации и резорбции.

В 1995 г. U. Ulmsten предложил вместо лигатуры использовать ленту, вырезанную из грыжевой сетки Prolene, для поддержки средней трети уретры при недержании мочи у женщин [26]. Этот подход обрел колоссальную популярность. Применение новой операции или «синтетического среднеуретрального слинга» изменило хирургию недержания мочи до неузнаваемости: продолжительность операции сократилась до 20–30 минут, пребывание в стационаре — до 1–2 суток, при этом эффективность приближалась к 80–90% при сравнительно небольшом числе осложнений. В середине 90-х такие операции, как уретропексия по Marshall—Marchetti—Krantz [27], кольпосуспензия по Burch [28], классический фасциальный слинг [29] и многочисленные игольчатые уретропексии [30, 31], начали довольно быстрыми темпами уходить в историю. На сегодняшний день в мире почти не осталось клиник, где перечисленные операции выполнялись бы на постоянной основе, хотя все они на определенных этапах развития урогинекологии, в большей или меньшей степени, являлись «золотым стандартом».

В 1996 г. T. Julian представил свои результаты применения полипропиленовой сетки Marlex в хирургическом лечении тяжелых и рецидивных форм цистоцеле [32]. Операции выполнялись влагалищным доступом. Эндопротез, выкроенный из грыжевой сетки, фиксировался билатерально к области сухожильных дуг лобково-шеечной фасции. По данным автора, в течение 2-х лет наблюдения ни у одной прооперированной женщины не произошел рецидив заболевания. Работа T. Julian положила начало большой серии клинических исследований, в которых авторы применяли различные синтетические сетки в хирургическом лечении цистоцеле и ректоцеле. Подобным операциям было присвоено название TVM (Trans-Vaginal Mesh) — сетка, имплантируемая влагалищным доступом.

Необходимо отдельно отметить, что применение сетчатых эндопротезов в хирургии тазового дна началось задолго до появления среднеуретральных слингов и влагалищной имплантации сеток. Абдоминальные операции по фиксации купола влагалища (шейки матки) к передней поверхности крестца при изолированном апикальном пролапсе были описаны еще в 60-х годах XX в. [33]. Впоследствии они стали выполняться лапароскопически и робот-ассистированно [34, 35]. Однако подобный подход не является в строгом смысле «реконструкцией тазового дна», так как восстановление анатомии происходит не за счет восстановления (протезирования) поврежденных тканей пациентки, а как результат появления искусственной связки между крестцом и куполом влагалища (шейкой матки). Некоторые авторы предлагают использовать лапароскопический доступ не только для лечения изолированного апикального пролапса, но и для реконструкции лобково-шеечной и ректовагинальной фасций [36]. Выполнение таких операций сопровождается весьма обширной диссекцией тканей, наложением большого количества фиксирующих швов, требует высоких мануальных навыков и значительного опыта хирурга. При этом очевидных преимуществ данной тактики перед влагалищными операциями на сегодняшний день нет, что определяет невысокую популярность данного подхода.

В 1997 г. P. Petros предложил, без преувеличения, революционную технологию PIVS (Posterior Intra-Vaginal Sling) — задний интравагинальный слинг [37]. Суть операции заключалась в фиксации купола влагалища (шейки матки) к сакро-спинальным связкам (рис. 2).

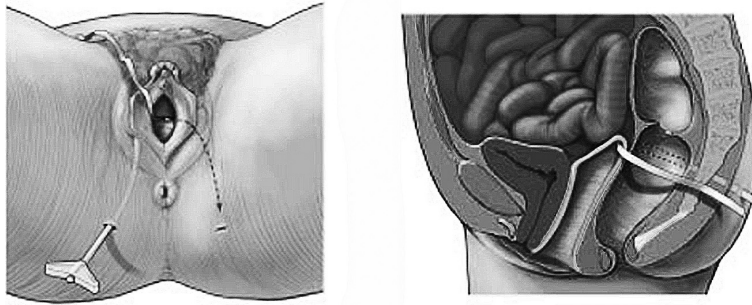


Рис. 2. Технология IVS-posterior предполагала фиксацию купола влагалища (шейки матки) к сакро-спинальным связкам посредством эндопротеза-ленты

Подобный подход применялся и раньше, однако купол влагалища фиксировался швами изолированно к правой сакро-спинальной связке [38, 39]. Серьезными недостатками такой техники были: необходимость обширной диссекции тканей (чтобы создать пространство для прошивания связки) и серьезное отклонение оси влагалища вправо. P. Petros предложил выполнять ограниченную билатеральную диссекцию паравагинальных тканей до достижения пальпаторного контакта с седалищной костью и сакро-спинальной связкой, а затем с помощью специального устройства IVS-tuneller через кожные проколы в перианальной области, ягодичные мышцы, ишиоректальное пространство и сакро-спинальные связки проводить синтетическую сетчатую ленту, к центру которой фиксировать купол влагалища (шейку матки) [37]. Таким образом, на апикальные структуры влагалища накидывалась «сбруя» — центральная часть ленты, а «вожжи» — концы ленты — фиксировались в сакро-спинальных связках симметрично с обеих сторон. Подобный подход позволял не только эффективно устранять пролапс, но и сохранять достаточно физиологичную ось влагалища. Практически во всех современных методиках лечения пролапса с помощью «вагалищной сетки» используется аналогичная технология.

Современный этап развития хирургии тазового дна начался в 2005 г. На Конгрессе Международного общества удержания мочи в Монреале (ICS 2005) миру были представлены технологии оперативного лечения тазового пролапса с помощью фигурных сетчатых эндопротезов анатомической формы, имплантация которых осуществлялась влагалищным доступом с помощью специальных инструментов — троакаров, чрескожно перфорировавших мышечно-фасциальные структуры тазового дна в определенных областях и позволявших устанавливать «ножки» протезов в специальных точках фиксации — сухожильных дугах эндопельвикальной фасции и сакро-спинальных связках. Французская «группа TVM» представила эндопротез Prolift в трех вариантах anterior, posterior, total [40] (рис. 3), а американские исследователи — сетки Arogee и Perigee [41, 42] (рис. 4).

В 2008 г. компания AMS (США) в лице своего главного специалиста — разработчика хирургических технологий доктора R. Moore — представила миру эндопротез, который воплотил самые передовые представления об этиопатогенезе тазового пролапса [43]. Изделие позволяло осуществлять одновременную реконструкцию наиболее поврежденного отдела эндопельвикальной фасции (переднего или заднего) и апикального отдела влагалища (рис. 5).

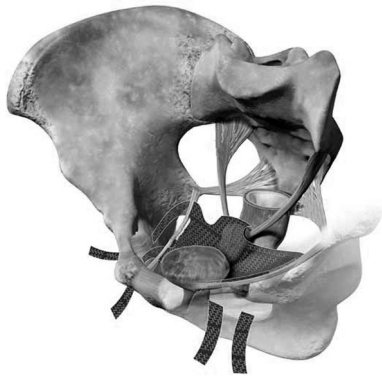

Рис. 3. Эндопротез Prolift anterior (Ethicon) для хирургического лечения цистоцеле

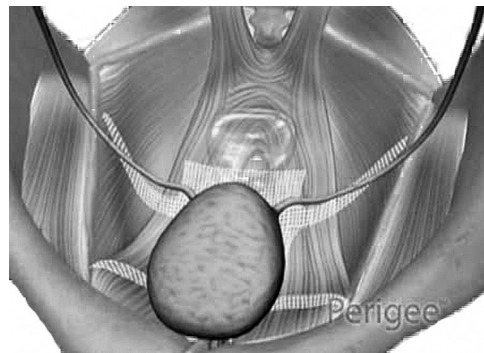


Рис. 4. Эндопротез Perigee (AMS) для хирургического лечения цистоцеле

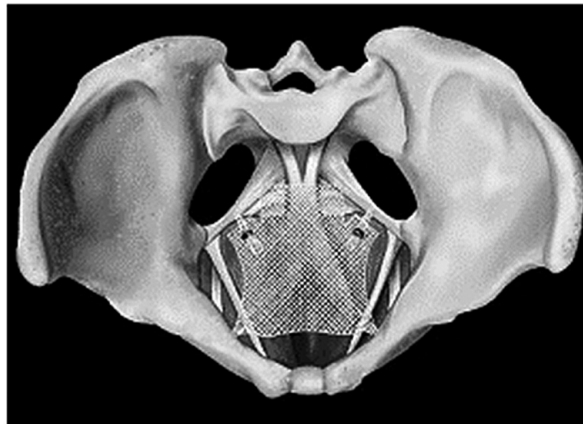



Рис. 5. Эндопротез Elevate anterior and apical (AMS) для хирургического лечения цистоцеле с одновременной коррекцией апикального пролапса

Эндопротезы поставлялись производителями в виде наборов, содержавших в себе не только сетки, но и одноразовые инструменты для их установки — «все в одном». Эффективность хирургического лечения выраженных форм тазового пролапса с применением предложенных технологий на ранних сроках наблюдения значительно превышала таковую у традиционных методов, при этом пациентки лучше переносили лечение: уменьшался болевой синдром, сокращались сроки реабилитации. Последовала череда публикаций с более чем оптимистичной оценкой результатов применения новых изделий [44–46]. Эффективность новых операций при ранних сроках наблюдения достигала 95% при сравнительно небольшом числе осложнений! У многих специалистов начало формироваться ощущение того, что проблема лечения опущения тазовых органов близка к решению. Казалось, что технологии хирургической реконструкции

тазового дна с помощью эндопротезов Prolift и ему подобных — это нечто похожее на уже повсеместно применяющуюся для лечения недержания мочи операцию TVT. Начался лавинообразный рост числа клиник и врачей, выполняющих «модные» операции. Причем никакой специальной подготовки абсолютное большинство специалистов не проходило! Не менее активно самые разные производители медицинских изделий начали клонировать столь успешные «продукты», как Prolift, Apogee и Perigee, и с энтузиазмом «продвигать» их на рынок.

Столь легкомысленное отношение к технологии, требующей глубокого знания анатомии и функции органов малого таза, а также специфических вопросов применения синтетических материалов, привело к резкому увеличению числа так называемых «имплант-ассоциированных осложнений», среди них: эрозии слизистой влагалища, хронический болевой синдром, диспареуния, нарушения мочеиспускания и др. Причем при внимательном анализе этих проблем становится очевидным, что очень многие из них являлись, скорее всего, «хирург-ассоциированными», так как указывали на весьма невысокий уровень компетентности исполнителей [43, 47].

В 2010–2011 гг. в США началось некое подобие истерии по поводу применения «влагалищных сеток» в хирургии тазового пролапса. Появились мнения, что это «порочная методика, калечащая больных». При этом известно, что основными «авторами» подобных выпадов являлись юристы, вдохновленные «успешными» судебными процессами 2004–2006 гг. по гнойным осложнениям после применения эндопротезов Obtape и Urotape (Porges), сделанных из микропористого нетканого полипропилена, неустойчивого к инфекции [48].

Справедливости ради надо сказать, что истинное число осложнений не так уж велико. С 2008 по 2010 гг. в США было выполнено 225 тыс. операций по имплантации «влагалищных сеток», а официально зарегистрировано было лишь 1503 случая осложнений, что составляет 0,67% [49]. А ведь к данной проблеме инспектирующие органы относились более чем внимательно!

В августе–сентябре 2011 г. FDA (U.S. Food and Drug Administration) — Управление по контролю за продуктами и лекарствами США — опубликовало официальное предостережение, сделанное на основе анализа проблем, связанных с применением «влагалищных сеток» в хирургии пролапса. Было принято решение о запрете на вывод на рынок новых протезов без предварительных многоцентровых клинических исследований, как это было ранее. Врачей же обязали проходить специальное обучение методикам имплантации сеток и возможным рискам, а также ставить пациентов в известность о возможных осложнениях. О запрете на применение «влагалищных сеток» речь вообще не шла! Более того, на конференции ассоциации Женской тазовой медицины и реконструктивной хирургии (FPMRS), проходившей в рамках Конгресса Американской Ассоциации урологов в мае 2012 г. (Атланта, США) было объявлено об официальном учреждении одноименной субспециальности в урологии и гинекологии (на государственном уровне). До 2015 г. все американские специалисты, желающие заниматься реконструктивной хирургией тазового дна (включая «влагалищные сетки»), должны будут проучиться и получить сертификат FPMRS или окажутся вне закона. Подобный шаг профессиональной ассоциации был направлен на то, чтобы застраховать хирургов, выполняющих весь спектр операций на тазовом дне, от всевозможных инсинуаций [50].



На сегодняшний день уже можно сказать, что страсти улеглись, и урогинекологическая общественность пришла к ясному осознанию того, что применение «синтетики» в лечении пролапса тазовых органов при наличии показаний обоснованно и целесообразно, а в ряде случаев просто необходимо. Но при этом требуется грамотный подбор больных, строгое соблюдение техники операций и дальнейшее совершенствование эндопротезов.

## Литература

1. Адамян Л. В. Современные концепции хирургического лечения опущения и выпадения женских половых органов // *Материалы международного конгресса «Эндоскопия в диагностике, лечении и мониторинге женских болезней»*. М., 2000. С. 622–635.
2. Кулаков В. И. Хирургическое лечение опущения и выпадения влагалища и матки // *Оперативная гинекология — хирургические энергии*. М.: Медицина, 2000. С. 741–760.
3. Пушкарь Д. Ю. Диагностика и лечение сложных и комбинированных форм недержания мочи у женщин: автореф. дис. ... д-ра мед. наук. М., 1996. 53 с.
4. Boyles S. H., Weber A. M., Meyn L. Procedures for pelvic organ prolapse in the United States, 1979–1997 // *Am. J. Obstet. Gynecol.* 2003. Vol. 188(1). P. 108–115.
5. Subak L. L., Waetjen L. E., van den Eeden S. et al. Cost of pelvic organ prolapse surgery in the United States // *Obstet. Gynecol.* 2001. Vol. 98(4). P. 646–651.
6. Olsen A. L., Smith V. J., Bergstrom J. O. et al. Epidemiology of surgically managed pelvic organ prolapse and urinary incontinence // *Obstet. Gynecol.* 1997. Vol. 89(4). P. 501–506.
7. Clark A. L., Gregory T., Smith V. J. et al. Epidemiologic evaluation of reoperation for surgically treated pelvic organ prolapse and urinary incontinence // *Am. J. Obstet. Gynecol.* 2003. Vol. 189(5). P. 1261–1267.
8. Fagan S. P., Awad S. S. Abdominal wall anatomy: the key to a successful inguinal hernia repair // *Am. J. Surg.* 2004. Vol. 188. P. 3–8.
9. Amid P. K. Groin hernia repair: open techniques // *World J. Surg.* 2005. Vol. 29. P. 1046–1051.
10. Petros P. E. The female pelvic floor: function, dysfunction and management according to the integral theory. Berlin: Springer, 2007.
11. Reid R. Hernia Principles: What General Surgeons Can Teach Us About Prolapse / Repair in P. Von Theobald et al. *New Techniques in Genital Prolapse Surgery*. London: Springer-Verlag, 2011. P. 19–39.
12. Lau W. Y. History of treatment of groin hernia // *World J. Surg.* 2002. Vol. 26. P. 748–759.
13. DeLancey J. O. Structural support of the urethra as it relates to stress urinary incontinence: the hammock hypothesis // *Am. J. Obstet. Gynecol.* 1994. Vol. 170. P. 1713–1720.
14. Weber A. M., Richter H. E. Pelvic organ prolapse // *Obstet. Gynecol.* 2005. Vol. 106. P. 615–634.
15. Thomas A. D., Rogers A. Edoardo Bassini and the wound that inspires // *World J. Surg.* 2004. Vol. 28. P. 1060–1062.
16. White G. R. Cystocele — a radical cure by suturing lateral sulci of the vagina to the white line of pelvic fascia // *JAMA.* 1909. Vol. 53. P. 1707.
17. Kelly H. A. Incontinence of urine in women // *Urol. Cutan Rev.* 1913. Vol. 17. P. 291.
18. Richardson A. C., Lyon J. B., Williams N. L. A new look at pelvic relaxation // *Am. J. Obstet. Gynecol.* 1976. Vol. 126. P. 568–573.
19. Richardson A. C., Edmonds P. B., Williams N. L. Treatment of stress urinary incontinence due to paravaginal fascial defect // *Obstet. Gynecol.* 1981. Vol. 57. P. 357–362.
20. Amid P. K. Lichtenstein tension-free hernioplasty: its inception, evolution, and principles // *Hernia.* 2004. Vol. 8. P. 1–7.
21. Moloney G. E., Gill W. G., Barclay R. C. Operations for hernia; technique of nylon darn // *Lancet.* 1948. Vol. 2(6515). P. 45–48.
22. Calne R. Y. Repair of bilateral hernia. A technique using Mersilene mesh behind the rectus abdominus // *Br. J. Surg.* 1967. Vol. 54. P. 917–920.
23. Nathan J. D., Pappas T. N. Inguinal hernia: an old condition with new solutions // *Ann. Surg.* 2003. Vol. 238. P. 148–157.
24. Kehlet H., Bay-Nielsen M. Nationwide quality improvement of groin hernia repair from the Danish Hernia Database of 87,840 patients from 1998 to 2005 // *Hernia.* 2007. Vol. 12. P. 1–7.
25. Petros P. E., Ulmsten U. An integral theory of female urinary incontinence // *Acta Obstet. Gynecol. Scand.* 1990. Vol. 69 (suppl. 153). P. 1–79.

26. *Ulmsten U., Henriksson L., Johnson P.* An ambulatory surgical procedure under local anesthesia for treatment of female urinary incontinence // *Int. Urogyn. J.* 1996. Vol. 7. P. 81–86.
27. *Marshall F. V., Marchetti A. A., Krantz K. E.* The correction of stress incontinence by simple vesicourethral suspensio // *Surg. Gynecol. Obstet.* 1949. Vol. 88. P. 509–518.
28. *Burch J. C.* Cooper's ligament urethrovesical suspension for stress incontinence // *Am. J. Obstet. Gynecol.* 1968. Vol. 100. P. 764–774.
29. *Richter H. E., Varner R. E., Sanders E.* et al. Effects of pubovaginal sling procedure on patients with urethral hypermobility and intrinsic sphincter deficiency: Would they do it again? // *Am. J. Obstet. Gynecol.* 2001. Vol. 184. P. 14–19.
30. *Pereyra A. J.* A simplified surgical procedure for the correction of stress incontinence in women // *West J. Surg. Obstet. Gynecol.* 1959. Vol. 67. P. 223–226.
31. *Raz S.* Modified bladder neck suspension for female stress incontinence // *Urology.* 1981. Vol. 17. P. 82–85.
32. *Julian T. M.* Efficacy of Marlex mesh in the repair of severe, recurrent vaginal prolapse of the anterior midvaginal wall // *Am. J. Obstet. Gynecol.* 1996. Vol. 175(6). P. 1472–1475.
33. *Lane F. E.* Repair of posthysterectomy vaginal-vault prolapse // *Obstet. Gynecol.* 1962. Vol. 20. P. 72–77.
34. *Elliott D. S., Krambeck A. E., Chow G. K.* Long-term results of robotic assisted laparoscopic sacrocolpopexy for the treatment of high grade vaginal vault prolapse // *J. Urol.* 2006. Vol. 176. P. 655–659.
35. *Novara G., Galfano A., Secco S.* et al. Prolapse surgery: an update // *Curr. Opin. Urol.* 2007. Vol. 17. P. 237–241.
36. *Rivoire C., Botchorishvili R.* Complete laparoscopic treatment of genital prolapse with meshes including vaginal promontofixation and anterior repair: a series of 138 patients // *J. Minim Invasive Gynecol.* 2007. Vol. 14(6). P. 712–718.
37. *Pertros P. E.* New ambulatory surgical methods using an anatomical classification of urinary dysfunction improve stress urge and abnormal emptying // *Int. Urogynecol. J.* 1997. Vol. 8. P. 270–278.
38. *Randall C. L., Nichols D. H.* Surgical treatment of vaginal inversion // *Obstet. Gynecol.* 1971. Vol. 38. P. 327–332.
39. *Richter K., Albrich W.* Long-term results following fixation of the vagina on the sacrospinal ligament by the vaginal route (vaginaefixatio sacrospinalis vaginalis) // *Am. J. Obstet. Gynecol.* 1981. Vol. 141. P. 811–816.
40. *Cosson M., Caquant F., Collinet P.* et al. Prolift mesh (Gynecare) for pelvic organ prolapsed surgical treatment using the TVM group technique: a retrospective study of 687 patients // *International Continence Society Meeting Abstracts — Montreal.* 2005. P. 121–122.
41. *Moore R., Miklos J.* Cystocele repair utilizing anterior wall mesh graft placed via double trans-obturator approach (Perigee system) // *International Continence Society Meeting Abstracts — Montreal.* 2005. P. 595.
42. *Davila G. W., Beyer R., Moore R.* et al. Restoration of vaginal apical and posterior wall support with the apogee system // *International Continence Society Meeting Abstracts — Montreal.* 2005. P. 597–598.
43. *Moore R. D., Miklos J. R.* Vaginal mesh kits for pelvic organ prolapse, friend or foe: a comprehensive review // *TSW Urology.* 2009. Vol. 9. P. 163–189.
44. *Fatton B., Amblard J., Debodinance P.* et al. Transvaginal repair of genital prolapse: preliminary results of a new tension-free vaginal mesh (Prolift technique) — a case series multicentric study // *Int. Urogynecol. J. Pelvic Floor Dysfunct.* 2007. Vol. 8. P. 743–752.
45. *Lucioni A.* The surgical technique and early postoperative complications of the Gynecare Prolift pelvic floor repair system // *Can. J. Urol.* 2008. Vol. 15. P. 4004–4008.
46. *Lowman J. K., Jones L. A., Woodman P. J., Hale D. S.* Does the Prolift system cause dyspareunia? // *Am. J. Obstet. Gynecol.* 2008. Vol. 199. P. 707–712.
47. *Muffly T., Barber M. D.* Insertion and Removal of Vaginal Mesh for Pelvic Organ Prolapse // *Clinical Obstetrics and Gynecology.* 2010. Vol. 53(1). P. 99–114.
48. *Geoffrion R., Murphy M., Mainprize T.* Closing the Chapter on Obtape: A Case Report of Delayed Thigh Abscess and a Literature Review // *J. Obstet. and Gynecol.* 2008. Vol. 30(1). P. 143–148.
49. Stress urinary incontinence FDA executive summary obstetrics & gynecology devices // *Advisory committee meeting september 8–9, 2011.* URL: <http://www.fda.gov/downloads/AdvisoryCommittees/CommitteesMeetingMaterials/MedicalDevices/MedicalDevicesAdvisoryCommittee/ObstetricsandGynecologyDevices/UCM270402.pdf> AND (дата обращения: 15.10.2012).
50. FPMRS Subspecialty Certification // *American Urogynecologic Society.* URL: <http://www.augs.org/p/cm/ld/fid=107> (дата обращения: 17.10.2012).

Статья поступила в редакцию 19 февраля 2013 г.