



Беспротезная сакрокольпопексия комбинированным доступом с применением васкуляризированного вагинального лоскута при постгистерэктомическом пролапсе. Клинический случай. Видеостатья*

Н.Д. Кубин, Д.Д. Шкарупа, А.С. Басос, А.С. Шульгин, И.А. Лабетов, Р.А. Шахалиев[✉], Д.А. Сучков
ФГБОУ ВО «Санкт-Петербургский государственный университет», Санкт-Петербург, Россия

Аннотация

Атрофия тканей влагалища и отсутствие надежной точки апикальной фиксации делают постгистерэктомический пролапс настоящим вызовом для хирурга. «Золотым стандартом» коррекции данной патологии является сакрокольпопексия. Вместе с тем этот метод не всегда позволяет выполнить надежную реконструкцию переднего и заднего отделов тазового дна при сохраняющемся риске формирования экстрезий лигатур или протеза. Цель статьи – показать возможность замены сетчатого импланта влагалищным лоскутом при лапароскопической сакрокольпопексии. Пациентке с постгистерэктомическим пролапсом 3-й степени проведена беспротезная комбинированная лапароскопическая сакрокольпопексия. Продолжительность операции – 105 мин, кровопотеря – 55 мл. По данным ультразвукового исследования в послеоперационном периоде объем остаточной мочи 35 мл, гематомы в зоне операции не визуализировались. При осмотре через 12 мес после операции признаков пролапса тазовых органов не выявлено (Aa -2 Ba -3 C -8 Ap -3 Bp -3 tvl 9 gh 4 pb 3). Результаты анкетирования: PFDI-20 – 22,92, PISQ-12 – 31 и ICIQ-SF – 1. Представленный метод демонстрирует возможность замены сетчатого импланта на влагалищный лоскут при лапароскопической сакрокольпопексии, что позволяет полностью исключить риск экстрезии и создать единую естественную поддерживающую конструкцию из влагалища и васкуляризированного лоскута.

Ключевые слова: пролапс тазовых органов, васкуляризированный вагинальный лоскут, беспротезная сакрокольпопексия, постгистерэктомический пролапс, видеостатья

Для цитирования: Кубин Н.Д., Шкарупа Д.Д., Басос А.С., Шульгин А.С., Лабетов И.А., Шахалиев Р.А., Сучков Д.А. Беспротезная сакрокольпопексия комбинированным доступом с применением васкуляризированного вагинального лоскута при постгистерэктомическом пролапсе. Клинический случай. Видеостатья. Гинекология. 2022;24(3):229–232. DOI: 10.26442/20795696.2022.3.201707

Видеоматериалы к статье доступны по адресу <https://clck.ru/qBkW4>

CASE REPORT

Meshless sacrocolpopexy for post-hysterectomy vaginal vault prolapse: vascularized flap technique. Case report. Video case**

Nikita D. Kubin, Dmitry D. Shkarupa, Alexander S. Basos, Andrei S. Shulgin, Ivan A. Labetov, Rustam A. Shakhaliyev[✉], Denis A. Suchkov

Saint Petersburg State University, Saint Petersburg, Russia

Abstract

The absence of rigid fixation point, tissue atrophy and multi-compartment defects make post-hysterectomy vaginal vault prolapse a real challenge for the surgeon. The gold standard for treatment of post-hysterectomy vaginal vault prolapse is sacrocolpopexy. Unfortunately, this approach does not allow to perform reliable long-term meshless reconstruction in the anterior and posterior compartments. Moreover, the use of a mesh is associated with the risk of erosion. Aim – to show the possibility of replacing a standard mesh with a vaginal flap during laparoscopic sacrocolpopexy. A 60-year-old patient with post-hysterectomy prolapse stage III underwent meshless laparoscopic vaginal-assisted sacrocolpopexy. The duration of the surgery was 105 min (35 min vaginal part and 70 min LS part). Intraoperative blood loss was 55 ml. No intraoperative and early postoperative complications were recorded. According to the ultrasound postvoiding residual was 35 ml, hematomas in the operation area were not visualized. During the exam in 12 months after the surgery, no signs of POP (Aa -2 Ba -3 C -8 Ap -3 Bp -3 tvl 9 gh 4 pb 3), erosion and any pain were detected. The results of the questionnaires were as follows: PFDI-20 – 22,92, PISQ-12 – 31 and ICIQ-SF – 1. According to ultrasound the volume of residual urine was 0 ml. This approach allows to eliminate completely the risk of erosion and create a unified plastic natural construction from the vaginal cuff and tailored flap.

Keywords: pelvic organ prolapse, vascularized vaginal flap, meshless sacrocolpopexy, post-hysterectomy vaginal vault prolapse, video tutorial

For citation: Kubin ND, Shkarupa DD, Basos AS, Shulgin AS, Labetov IA, Shakhaliyev RA, Suchkov DA. Meshless sacrocolpopexy for post-hysterectomy vaginal vault prolapse: vascularized flap technique. Case report. Gynecology. 2022;24(3):229–232. DOI: 10.26442/20795696.2022.3.201707

Video materials are available on <https://clck.ru/qBTvb>

Информация об авторах / Information about the authors

[✉]Шахалиев Рустам Алигиметович – врач – акушер-гинеколог урологического отд-ния Клиники высоких медицинских технологий им. Н.И. Пирогова ФГБОУ ВО СПбГУ. E-mail: rustam.shahaliyev@yandex.ru; ORCID: 0000-0003-2450-7044

[✉]Rustam A. Shakhaliyev – obstetrician-gynecologist, Saint Petersburg State University. E-mail: rustam.shahaliyev@yandex.ru; ORCID: 0000-0003-2450-7044

*Видеоматериалы к статье доступны по адресу <https://clck.ru/qBkzN>

**Video materials are available on <https://clck.ru/qBSpg>

Введение

Ежегодно в США проводится более 433 тыс. гистерэктомий [1]. Согласно литературным данным частота встречаемости опущения свода влагалища после гистерэктомии доходит до 43% [2]. Лечение таких пациенток представляет сложность для хирурга из-за атрофических рубцовых изменений и отсутствия шейки матки как надежной структуры для фиксации. Другая проблема заключается в том, что постгистерэктомический пролапс часто представлен сочетанием опущения нескольких компартментов тазового дна. «Золотым стандартом» лечения данной патологии является сакрокольпопексия. Эффективность различных модификаций метода колеблется от 62 до 91% [3]. Этот метод в первую очередь направлен на коррекцию опущения апикального отдела. В то же время реконструкция переднего и заднего отделов является наиболее сложным и трудоемким этапом лапароскопической сакрокольпопексии. Все это приводит к довольно высокой частоте рецидивов в переднем и заднем отделах тазового дна [4–6]. Для решения этой проблемы разработана Vaginally assisted laparoscopic sacrocolpopexy (VALS) – лапароскопическая сакрокольпопексия с вагинальной ассистенцией. По данным S. Athanasiou и соавт., долгосрочная эффективность этого метода во всех отделах тазового дна составляет 95,7% [7]. Несмотря на высокую эффективность, проблема экстррузии сетчатых имплантатов и шовного материала остается нерешенной. По данным различных авторов, экстррузия после сакрокольпопексии, или VALS, встречается в 0–10% случаев [3,6,7]. Таким образом, основная сложность как для абдоминального, так и для вагинального методов апикальной фиксации состоит в изоляции синтетических материалов от тканей влагалища. Попытки заменить полипропиленовый сетчатый имплант лоскутом из широкой фасции бедра оказались неэффективными. По данным S. Tate и соавт., анатомическая эффективность данного метода составила всего 62%, тогда как при использовании сетчатого импланта – 93% [8].

Цель работы – представленное видео демонстрирует оригинальную технику, позволяющую добиться надежной реконструкции всех отделов тазового дна и полностью отказаться от использования сетки при сакрокольпопексии или минимизировать ее количество и надежно изолировать от полости влагалища.

Кубин Никита Дмитриевич – д-р мед. наук, врач-уролог урологического отделения Клиники высоких медицинских технологий им. Н.И. Пирогова ФГБОУ ВО СПбГУ. E-mail: nikitakubin@gmail.com; ORCID: 0000-0001-5189-4639

Шкарупа Дмитрий Дмитриевич – д-р мед. наук, зам. дир. по организации медицинской помощи, врач-уролог Клиники высоких медицинских технологий им. Н.И. Пирогова ФГБОУ ВО СПбГУ. E-mail: shkarupa.dmitry@mail.ru; ORCID: 0000-0003-0489-3451

Басос Александр Сергеевич – канд. мед. наук, врач – акушер-гинеколог гинекологического отделения Клиники высоких медицинских технологий им. Н.И. Пирогова ФГБОУ ВО СПбГУ. E-mail: a.s.basos@gmail.com; ORCID: 0000-0001-5020-9759

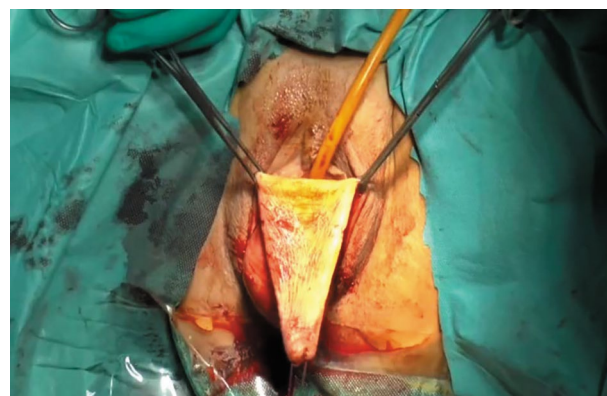Шульгин Андрей Сергеевич – канд. мед. наук, врач-уролог урологического отделения Клиники высоких медицинских технологий им. Н.И. Пирогова ФГБОУ ВО СПбГУ. E-mail: shulginandrey74@mail.ru; ORCID: 0000-0002-8655-7234

Лабетов Иван Александрович – врач-уролог урологического отделения Клиники высоких медицинских технологий им. Н.И. Пирогова ФГБОУ ВО СПбГУ. E-mail: ivanlabetov@gmail.com; ORCID: 0000-0001-9813-7483

Сучков Денис Александрович – врач-уролог урологического отделения Клиники высоких медицинских технологий им. Н.И. Пирогова ФГБОУ ВО СПбГУ. E-mail: denis.urolog@yandex.ru; ORCID: 0000-0002-0649-9434

Рис. 1. Дезэпителизированный васкуляризированный лоскут задней стенки влагалища.

Fig. 1. Deepithelialized vascularized flap of the posterior vaginal wall.



Материалы и методы

Пациентка 60 лет обратилась в клинику ФГБОУ ВО СПбГУ с жалобами на опущение свода влагалища, частое мочеиспускание, urgency и сексуальную дисфункцию. При осмотре на кресле проведена оценка пролапса тазовых органов (ПТО) с помощью системы Pelvic Organ Prolapse Quantifications – POP-Q (Aa-1 Ba 0 C 0 Ap+2 Bp +6 tvl 9 gh 5 pb 3). Для оценки качества жизни пациентки заполнены валидированные опросники: PFDI-20 – 106,8, PISQ-12 – 21 и ICIQ-SF – 8. После получения информированного согласия пациентка прооперирована по описанной ниже методике. За 60 мин до операции проводилась антибиотикопрофилактика. Использована комбинированная анестезия. Пациентка помещена на операционный стол в положении литотомии. В мочевой пузырь вводился катетер Фолея Ch 18.

1. Выполнена субфасциальная гидродиссекция (NaCl 0,9%) свода влагалища и тканей наиболее пролабирующей (задней) стенки.
2. Выкраивался U-образный лоскут, захватывающий все слои стенки влагалища; питающее основание лоскута располагали в оптимальной апикальной точке сформированного влагалища. Ширина основания составляла

Nikita D. Kubin – D. Sci. (Med.), Saint Petersburg State University. E-mail: nikitakubin@gmail.com; ORCID: 0000-0001-5189-4639

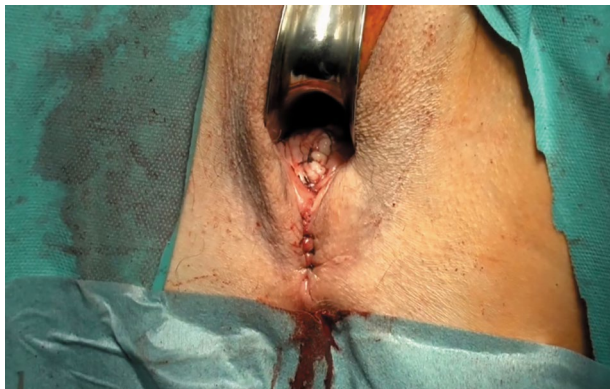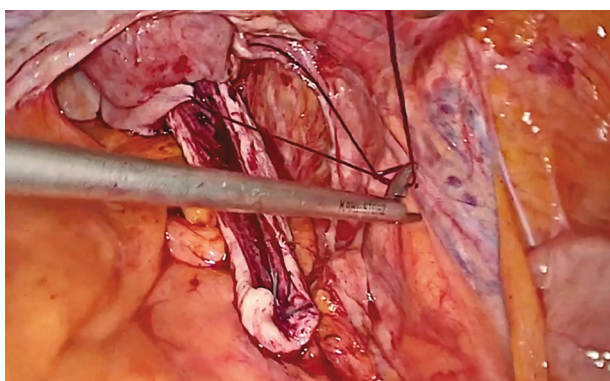
Dmitry D. Shkarupa – D. Sci. (Med.), Saint Petersburg State University. E-mail: shkarupa.dmitry@mail.ru; ORCID: 0000-0003-0489-3451

Alexander S. Basos – Cand. Sci. (Med.), Saint Petersburg State University. E-mail: a.s.basos@gmail.com; ORCID: 0000-0001-5020-9759

Andrei S. Shulgin – Cand. Sci. (Med.), Saint Petersburg State University. E-mail: shulginandrey74@mail.ru; ORCID: 0000-0002-8655-7234

Ivan A. Labetov – urologist, Saint Petersburg State University. E-mail: ivanlabetov@gmail.com; ORCID: 0000-0001-9813-7483

Denis A. Suchkov – urologist, Saint Petersburg State University. E-mail: denis.urolog@yandex.ru; ORCID: 0000-0002-0649-9434

Рис. 2. Окончание влагалищного этапа операции.**Fig. 2. End of the vaginal stage of surgery.****Рис. 3. Влагалищный лоскут фиксируется к передней продольной связке позвоночника на уровне мыса крестца.****Fig. 3. The vaginal flap is fixed to the anterior longitudinal ligament of the spine at the level of the sacral promontory.**

3,5 см, ширина свободного края лоскута – 2 см, длина – 10 см (рис. 1).

3. Лоскут дезэпителизирован с помощью скальпеля, а затем обработан 10% раствором Бетадина.
4. Проводилась диссекция паравагинальных тканей в направлении брюшной полости, брюшина вскрывалась на ширину основания лоскута.
5. На свободный конец лоскута накладывалась лигатура (ПГА 2) для лучшей визуализации в брюшной полости. Лоскут погружен в брюшную полость через сформированное отверстие в брюшине.
6. Ректовагинальная фасция ушита непрерывным и П-образными швами (ПГА 2). Слизистую оболочку задней стенки влагалища ушивали непрерывным швом (ПГА 0).
7. Далее выполнена перинеопластика, завершавшая вагинальный этап операции (рис. 2).
8. Лапароскопия выполнялась стандартным образом. Определялся мыс крестца, и проводилась диссекция до достижения передней продольной связки позвоночника. Брюшина рассекалась каудально по направлению к лоскуту влагалища.
9. Влагалищный лоскут подводился к мысу крестца со средним натяжением и прикреплялся к передней продольной связке двумя нерассасывающимися полиэфирными швами (Фторекс 1); рис. 3.

10. Лоскут перетонизировался с помощью рассасывающегося непрерывного шва (ПГА 0).

Результаты

Продолжительность операции составила 105 мин (35 мин – вагинальный этап и 70 мин – лапароскопический этап). Интраоперационная кровопотеря составила 55 мл. Влагалищный тампон и уретральный катетер установлены и удалены в течение 20 ч после операции. Интраоперационных и ранних послеоперационных осложнений не зарегистрировано. По данным ультразвукового исследования объем остаточной мочи составил 35 мл, гематомы в зоне операции не визуализировались. При осмотре через 12 мес после операции признаков ПТО (Аа -2 Ва -3 С -8 Ар -3 Вр -3 tvl 9 gh 4 pb 3 по POP-Q), экстрезий и каких-либо болей не выявлено. Результаты анкетирования следующие: PFDI-20 – 22,92, PISQ-12 – 31 и ICIQ-SF – 1. По данным ультразвукового исследования объем остаточной мочи составил 0 мл.

Обсуждение

Основной целью сакрокольпопексии является восстановление 1-го уровня поддержки по DeLancey. Несмотря на высокую эффективность в апикальном отделе тазового дна, трансабдоминальный доступ не позволяет выполнить надежную реконструкцию переднего и заднего отделов тазового дна. Неудивительно, что у 5–28% пациенток после лапароскопических методов коррекции диагностируется ПТО в переднем или заднем отделах [4, 5, 7]. Более того, среднее время лапароскопической коррекции ПТО составляет около 2 ч. В связи с этим VALS является более оптимальным методом благодаря высокой эффективности для всех отделов тазового дна и более короткому времени операции [7]. В то же время использование сетчатого импланта неизбежно повышает риск экстрезий, частота возникновения которых достигает 10% [3, 6, 7]. Поиск альтернативных материалов для коррекции ПТО особенно актуален в эпоху ограничения использования сетчатых имплантов. Замена сетчатого импланта васкуляризированным лоскутом в представленной методике позволяет решить несколько проблем. Во-первых, техника подготовки лоскута выводит пластический материал из зоны реконструкции при сохранении его кровоснабжения. Благодаря этому свод влагалища с выкроенным лоскутом представляет собой единую естественную структуру. С другой стороны, это исключает риски развития экстрезий и отторжения различных имплантатов, а также сохраняет естественную пластичность влагалища и иногда позволяет увеличить его длину за счет перераспределения тканей. Все это минимизирует риски болевого синдрома и диспареунии. Представленный метод, как и в случае с VALS, позволяет оптимизировать время операции и выполнить надежную реконструкцию всех трех отделов тазового дна. Единственным ограничением описанного подхода является малая длина стенок влагалища, что не позволяет выкроить лоскут, достаточный для фиксации. Однако недостающая длина лоскута может быть компенсирована с помощью лигатур или мини-импланта. В то же время довольно короткий период наблюдения (1 год) не позволяет в полной мере оценить результаты предложенной методики в лечении постгистерэктомического пролапса.

Заключение

Представленное видео демонстрирует возможность замены стандартного сетчатого импланта на влагалищный лоскут при лапароскопической сакрокольпопексии.

Данный подход позволяет полностью исключить риск эрозии и создать единую естественную опорную конструкцию из влагалища и васкуляризованного лоскута. Более того, описанный метод практически полностью исключает риск развития болевого синдрома и диспареунии. Дальнейшее наблюдение позволит полностью оценить эффективность и безопасность описанной методики.

Раскрытие интересов. Авторы декларируют отсутствие явных и потенциальных конфликтов интересов, связанных с публикацией настоящей статьи.

Disclosure of interest. The authors declare that they have no competing interests.

Вклад авторов. Авторы декларируют соответствие своего авторства международным критериям ICMJE. Все авторы в равной степени участвовали в подготовке публикации: разработка концепции статьи, получение и анализ фактических данных, написание и редактирование текста статьи, проверка и утверждение текста статьи.

Authors' contribution. The authors declare the compliance of their authorship according to the international ICMJE criteria. All authors made a substantial contribution to the conception of the work, acquisition, analysis, interpretation of data for the work, drafting and revising the work, final approval of the version to be published and agree to be accountable for all aspects of the work.

Источник финансирования. Авторы декларируют отсутствие внешнего финансирования для проведения исследования и публикации статьи.

Funding source. The authors declare that there is no external funding for the exploration and analysis work.

Информированное согласие на публикацию. Пациент подписал форму добровольного информированного согласия на публикацию медицинской информации, видеоматериала и всех сопутствующих изображений.

Consent for publication. Written consent was obtained from the patient for publication of relevant medical information and all of accompanying images within the manuscript.

Соответствие принципам этики. Протокол исследования был одобрен локальным этическим комитетом КВМТ им. Н.И. Пирогова СПбГУ (№01/20-4 от 28 июня 2020 г.). Одобрение и процедуру проведения протокола получали по принципам Хельсинкской конвенции.


Ethics approval. The study was approved by the Saint-Petersburg State University Hospital Ethics Review Committee (№01/20-4, 28th June 2020). The approval and procedure for the protocol were obtained in accordance with the principles of the Helsinki Convention.

Литература/References

1. Wright JD, Herzog TJ, Tsui J, et al. Nationwide trends in the performance of inpatient hysterectomy in the United States. *Obstet Gynecol.* 2013;122(2 Pt 1):233-41. DOI:10.1097/AOG.0b013e318299a6cf
2. Dällenbach P, Kaelin-Gambirasio I, Jacob S, et al. Incidence rate and risk factors for vaginal vault prolapse repair after hysterectomy. *Int Urogynecol J.* 2008;19(12):1623-9. DOI:10.1007/s00192-008-0718-4
3. Coolen AWM, Bui BN, Dietz V, et al. The treatment of post-hysterectomy vaginal vault prolapse: a systematic review and meta-analysis. *Int Urogynecol J.* 2017;28(12):1767-83. DOI:10.1007/s00192-017-3493-2
4. Pacquée S, Nawapun K, Claerhout F, et al. Long-Term Assessment of a Prospective Cohort of Patients Undergoing Laparoscopic Sacrocolpopexy. *Obstet Gynecol.* 2019;134(2):323-32. DOI:10.1097/AOG.0000000000003380
5. Nygaard I, Brubaker L, Zyczynski HM, et al. Long-term outcomes following abdominal sacrocolpopexy for pelvic organ prolapse. *JAMA.* 2013;309(19):2016-24. DOI:10.1001/jama.2013.4919
6. Takacs EB, Kreder KJ. Sacrocolpopexy: Surgical Technique, Outcomes, and Complications. *Curr Urol Rep.* 2016;17(12):90. DOI:10.1007/s11934-016-0643-x
7. Athanasiou S, Zacharakis D, Protopapas A, et al. Severe pelvic organ prolapse. Is there a long-term cure? *Int Urogynecol J.* 2019;30(10):1697-703. DOI:10.1007/s00192-018-3775-3
8. Tate SB, Blackwell L, Lorenz DJ, et al. Randomized trial of fascia lata and polypropylene mesh for abdominal sacrocolpopexy: 5-year follow-up. *Int Urogynecol J.* 2011;22(2):137-43. DOI:10.1007/s00192-010-1249-3

Статья поступила в редакцию / The article received: 28.05.2022

Статья принята к печати / The article approved for publication: 24.06.2022



OMNIDOCOR.RU