

Трансобртураторный синтетический слинг в хирургическом лечении недержания мочи у мужчин

С.Б. Петров, С.А. Ракул, Д.Д. Шкарупа, И.В. Карнаухов

Кафедра урологии Военно-медицинской академии им. С.М. Кирова, Санкт-Петербург

Контакты: Иван Владимирович Карнаухов karnaikhov_ivan@mail.ru

В работе представлен первый опыт хирургического лечения недержания мочи у мужчин с использованием трансобртураторной слинговой системы «УроСлинг мужской». Данное инновационное устройство специально разработано для трансобртураторного размещения с атравматичной фиксацией на нижних ветвях лонных костей. Результаты исследования показали, что имплантация синтетического слинга эффективна и безопасна (общая эффективность операции составила 79,5%).

Ключевые слова: недержание мочи у мужчин, синтетический слинг, трансобртураторная слинговая система

Transobturator synthetic sling for surgical treatment of male urinary incontinence

S.B. Petrov, S.A. Rakul, D.D. Shkarupa, I.V. Karnaukhov

Urology department of Medical-Military Academy named after S.M. Kirov, Saint-Petersburg

The article analyses the first experience of male urinary incontinence surgical treatment using transobturator sling system "UroSling male". This new device is specially designed for transobturator placement with atraumatic fixation onto the inferior rami of pubic bones. The results of the study showed that synthetic sling implantation is an effective and safety option (overall effectiveness of operation 79,5%).

Key words: male urinary incontinence, synthetic sling, transobturator sling system

Введение

С проблемой недержания мочи у мужчин в урологической практике приходится встречаться достаточно часто. Связано это с большим числом пациентов, которым выполняются операции на предстательной железе (ПЖ) по поводу новообразований. Наиболее распространенной причиной недержания мочи у мужчин является выполнение радикальной простатэктомии (РПЭ), в результате которой возникает так называемое постпростатэктомическое недержание мочи (ППНМ), — от 0,8 до 87% случаев (в среднем 10–15%) [1–3]. Кроме того, недержание мочи в ряде случаев возникает и после операций по поводу доброкачественной гиперплазии предстательной железы (ДГПЖ) — чреспузырной (позадилонной) аденомэктомии и трансуретральной резекции (ТУР) ПЖ [4, 5]. В настоящее время существует большое количество различных консервативных и хирургических методов лечения мужчин, страдающих недержанием мочи после перенесенных операций на ПЖ. Однако большинство из них либо недостаточно эффективны, либо слишком дороги. В связи с этим не прекращается активный поиск новых материалов, методов, конструкций и хирургических подходов, способных улучшить результаты лечения.

Материалы и методы

В 2008 г. в результате работы кафедры урологии Военно-медицинской академии был разработан принципиально новый трансобртураторный синтетический слинг для хирургического лечения недержания мочи у мужчин (заявка на патент № 2010104709 от 17.03.2010) — «УроСлинг мужской». Изделие представляет собой цельновязанный формоустойчивый сетчатый эндопротез из полипропиленовых и поливинилиденфторидных мононитей диаметром 100 мкм, который имеет центральную площадку размером 2,5×3 см и 4 рукава (рис. 1 и 2).

ческий слинг для хирургического лечения недержания мочи у мужчин (заявка на патент № 2010104709 от 17.03.2010) — «УроСлинг мужской». Изделие представляет собой цельновязанный формоустойчивый сетчатый эндопротез из полипропиленовых и поливинилиденфторидных мононитей диаметром 100 мкм, который имеет центральную площадку размером 2,5×3 см и 4 рукава (рис. 1 и 2).

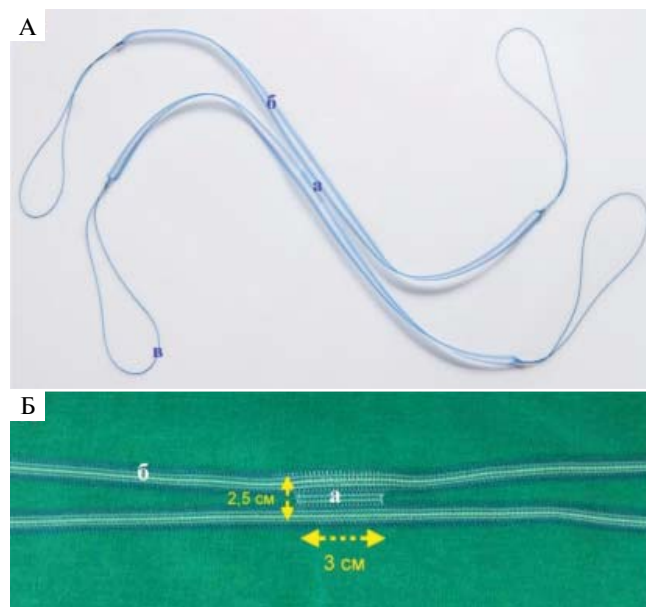


Рис. 1. Внешний вид эндопротеза (А — общий, Б — центральной части): а — центральная площадка, б — рукава эндопротеза, в — лигатурные петли для проведения рукавов эндопротеза инструментом

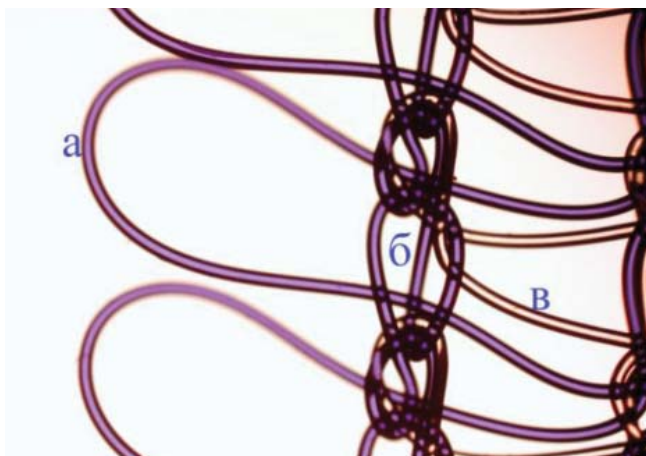


Рис. 2. Увеличенное изображение эндопротеза: а – травматичный край в виде замкнутых петель, б – петельные столбики, в – поперечные протяжки, придающие эндопротезу формуустойчивость

При разработке нового эндопротеза использовались технологии производства синтетической петли для лечения стрессового недержания мочи у женщин «УроСлинг», который успешно применяется в стационарах России уже более 4 лет (патент РФ № 2297808 от 09. 11. 2005) [6, 7].

Техническое решение «УроСлинга мужского» позволяет достичь постоянной поддержки и дозированной компрессии мочеиспускательного канала мужчины путем создания направленного равномерного давления на бульбарную часть уретры при одновременной атравматичной фиксации эндопротеза на костных структурах таза за счет проведения рукавов эндопротеза спереди и сзади нижних ветвей лонных костей с обеих сторон и сшивания их между собой (рис. 3).

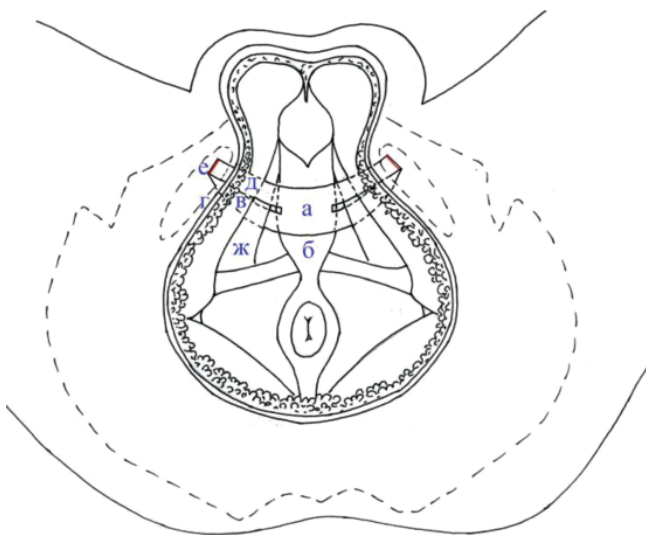


Рис. 3. Топографическое расположение эндопротеза в анатомических структурах малого таза мужчины: центральная площадка эндопротеза (а), расположенная под бульбарной частью уретры (б); задние рукава (в), проходящие за нижними ветвями лонной кости (г); передние рукава (д), расположенные перед нижними ветвями лонной кости (г); линии сшивания рукавов между собой (е); ишиокавернозные мышцы (ж)

Показанием к выполнению операции по имплантации трансобтураторного синтетического slingа «УроСлинг мужской» служило стрессовое недержание мочи легкой и средней степени тяжести у пациентов после хирургических вмешательств на ПЖ.

Противопоказаниями к выполнению операции являлись: острые воспалительные заболевания нижних мочевых путей и половых органов (обострения хронических); выраженная (не поддающаяся терапии) гиперактивность детрузора; urgentное недержание мочи; признаки инфравезикальной обструкции (ДГПЖ, наличие стриктур уретры и др.); наличие остаточной мочи > 50 мл; гипоконтрактильность детрузора; отсутствие мочевого пузыря (состояние после цистпростатэктомии с формированием резервуара из сегментов кишки).

Всем пациентам в предоперационное обследование мы включали: УЗИ органов мочевыделительной и половой системы, уретроцистоскопию, уретроцистографию, комплексное уродинамическое исследование (КУДИ), кашлевую пробу, суточный Pad-тест, а также заполнение опросника ICIQ-SF (Rus).

Операции проводились под спинальной анестезией с выполнением периоперационной антибиотикопрофилактики цефалоспоридами 2-го поколения.

Основными этапами операции были: размещение пациента на операционном столе в литотомической позиции, установка уретрального катетера Фолея, выполнение срединного промежностного разреза в проекции среднедистального отдела бульбозной уретры длиной 5–6 см с последующим послойным обнажением бульбоспонгиозного комплекса. Далее выполнялась мобилизация последнего с вентральной и боковых сторон. Под углом около 45° производилась билатеральная диссекция тканей в сторону нижних ветвей лонных костей (до появления сухожилий ишиокавернозных мышц). Для выполнения имплантации «УроСлинга мужского» в трансобтураторном положении применялся специальный инструмент «Урофикс ТО» (рис. 4).



Рис. 4. Инструмент «Урофикс ТО» для трансобтураторного проведения рукавов эндопротеза

Точкой вкола инструмента «Урофикс ТО» с каждой стороны был угол между бульбоспонгиозным комплексом и ишиокавернозной мышцей (рис. 5).

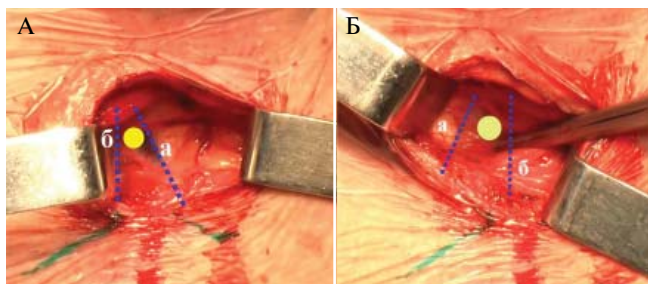


Рис. 5. Точки вкола инструмента «Урофикс ТО» с левой (А) и с правой (Б) стороны между бульбоспонгиозным комплексом (а) и ишиокавернозной мышцей (б)

Для облегчения проведения инструмента предварительно перфорировалась мембрана промежности ножницами Метценбаума и только затем инструмент устанавливался в точку вкола.

Далее последовательно проводились рукава сетчатого эндопротеза: сначала задние — за нижними ветвями лонных костей (через obturatorное отверстие), затем передние — перед нижними ветвями лонных костей (в подкожной клетчатке). Для этого выполнялись кожные разрезы длиной около 2 см в местах выхода инструмента «Урофикс ТО» в проекции верхне-медиального сектора obturatorных отверстий (непосредственно у пальпируемой границы нижней ветви лонной кости, на 1–2 см ниже места фиксации сухожилия *m. adductor longus*).

Перед проведением рукавов эндопротеза через obturatorное отверстие фиксировались их концевые петли в ушке инструмента «Урофикс ТО», как показано на рис. 6.



Рис. 6. Методика фиксации лигатурной петли сетчатого эндопротеза в ушке инструмента «Урофикс ТО»

Далее кончик инструмента устанавливался в точку прокола под углом 45° к сагиттальной плоскости и выполнялось проведение инструмента в направлении кожных проколов (через урогенитальную диафрагму, внутреннюю obturatorную мышцу, obturatorную мембрану, наружную obturatorную мышцу) в постоянном контакте с задней поверхностью нижней ветви лобковой кости. После появления из кожного прокола кончика инструмента с него снималась петля эндопротеза и фиксировалась зажимом, по-

сле чего инструмент удалялся. Далее осуществлялась тракция за петлю в краниальном направлении до выхода через кожный прокол заднего рукава эндопротеза. Аналогичная манипуляция проводилась и с противоположной стороны. После этого передние рукава эндопротеза проводились перед нижними ветвями лонных костей в подкожной клетчатке (в непосредственном контакте с надкостницей нижней ветви лонной кости). Таким образом, и задние, и передние рукава эндопротеза с каждой стороны оказывались выведенными через разрезы в проекции obturatorных отверстий (первые — за костью, вторые — перед костью).

Центральная площадка эндопротеза фиксировалась двумя швами (без сильного затягивания) к бульбоспонгиозной мышце. Мочевой пузырь наполнялся 300 мл 0,9% раствора NaCl, катетер удалялся. Проводилась регулировка натяжения синтетического слинга под контролем кашлевой пробы. После достижения адекватного натяжения передние и задние рукава соединялись между собой изогнутым «москитом» непосредственно над надкостницей нижних ветвей лонных костей. С помощью прочной плетеной нити с фторполимерным покрытием (Фторэкс USP 3) передние и задние рукава эндопротеза сшивались между собой под наложенными изогнутыми «москитами». Следует отметить, что соединение рукавов эндопротеза над костью — один из ключевых этапов операции, от которого во многом зависит ее эффективность.

В уретру устанавливался катетер Фолея, выполнялся тщательный контроль гемостаза. Установка дренажей не производилась. Операционные раны послойно ушивались, накладывалась асептическая повязка.

Результаты и обсуждение

В период с июня 2008 по октябрь 2010 г. в нашей клинике синтетический трансobturatorный слинг был имплантирован 25 пациентам, страдавшим легкой и средней формами стрессового недержания мочи. У 19 (76%) пациентов наблюдали ППНМ, у 4 (16%) и 2 (8%) недержание мочи развилось после чреспузырной аденомэктомии и ТУР по поводу ДГПЖ соответственно.

Средний возраст больных составил $59,2 \pm 4,7$ года, с момента выполнения операций на ПЖ прошло в среднем $21,2 \pm 4,5$ мес, средний показатель Pad-теста равнялся 261 ± 73 мл, средний балл ICIQ-SF — $18,1 \pm 2,3$ (табл. 1). Всем больным в обязательном порядке выполнялись КУДИ, цистоскопия, уретроцистография.

Сроки наблюдения составили от 1 до 27 мес (в среднем 12 мес). У 15 (60%) пациентов удалось достичь отличного результата — полное излечение или единичные эпизоды потери мочи при выраженной

Таблица 1. Характеристика пациентов (в сравнении с данными по применению эндопротеза AdVance)

Показатель	«УроСлинг мужской» (С.Б. Петров, Д.Д. Шкарупа, 2010)	AdVance (J.-N. Cornu et al., 2009)
Число пациентов	25	102
Возраст, годы	59,2±4,7	67,1±6,8
Причина СНМ, число пациентов (%):		
РПЭ	19 (76)	95 (93,1)
ЧПА/ПЛА	4 (16)	2 (1,9)
ТУР	2 (8)	5 (5)
Суточный Pad-test	261±73	122±100

Примечание. СНМ – стрессовое недержание мочи, ЧПА – чреспузырная аденоэктомия, ПЛА – позадилоная аденоэктомия.

физической активности (использование «страховочных» прокладок – не более 1 в день), у 6 (24%) – хорошего результата – уменьшение показателя суточного Pad-теста более чем на 50%, у 4 (16%) больных операция оказалась неэффективна.

Суммарная эффективность операции составила 79,5% (табл. 2). Серьезных интра- или послеоперационных осложнений отмечено не было. Все больные были выписаны из стационара не позднее 5-х суток.

Таблица 2. Результаты применения эндопротеза «УроСлинг мужской» (в сравнении с результатами применения эндопротеза AdVance)

Показатель	«УроСлинг мужской» (С.Б. Петров, Д.Д. Шкарупа, 2010)	AdVance (J.-N. Cornu et al., 2009)
Эффективность, число пациентов (%):		
излечены	15 (60)	64 (62,7)
улучшение	6 (24)	18 (17,6)
без эффекта	4 (16)	20 (19,7)
Q _{max} до операции, мл/с	20,8±3,6	19±8,3
Q _{max} после операции, мл/с	18,3±7,5	20±10,5
PVR после операции, мл	21±12,5	13,3±30,1

Примечание. Q_{max} – максимальная скорость потока мочи, PVR – объем остаточной мочи.

Заключение

Для окончательных выводов о безопасности и эффективности эндопротеза необходимо проведение дальнейших исследований с включением большего числа пациентов. Однако уже сейчас можно отметить, что «УроСлинг мужской» обладает оптимальными структурно-механическими и биологическими свойствами, а разработанная методика его имплантации достаточно проста и воспроизводима. Все это позволяет надеяться на перспективу дальнейшего широкого клинического применения инновационного изделия.

ЛИТЕРАТУРА

1. Augustin H., Pummer K., Daghofer F. et al. Patient self-reporting questionnaire on urological morbidity and bother after radical retropubic prostatectomy. Eur Urol 2002;42:112–7.
2. Burkhard F., Kessler T., Fleischmann A. et al. Nerve-sparing open radical retropubic prostatectomy – does it have an impact on urinary continence? J Urol 2006;176:189–95.
3. Penson D., McLerran D., Feng Z. et al. Five-year urinary and sexual outcomes after radical prostatectomy: results from the prostate cancer outcomes study. J Urol 2005;173:1701–5.
4. Мартов А.Г., Корниенко С.И., Гущин Б.Л. и др. Интраоперационные урологические осложнения при трансуретральных оперативных вмешательствах по поводу доброкачественной гиперплазии предстательной железы. Урология 2005;(4):3–8.
5. Горилловский Л.М. Избранные главы гериатрической урологии. М.: Ньюдиамед, 2000.
6. Петров С.Б., Куренков А.В., Шкарупа Д.Д. Первый опыт клинического применения синтетической субуретральной петли «УроСлинг» для хирургического лечения стрессового недержания мочи. Ж акуш и жен болезн 2006;55(3):66–9.
7. Жуковский В.А., Петров С.Б., Куренков А.В. и др. Разработка новой синтетической субуретральной петли для хирургического лечения стрессового недержания мочи. Ж акуш и жен болезн 2006;55(4):43–9.